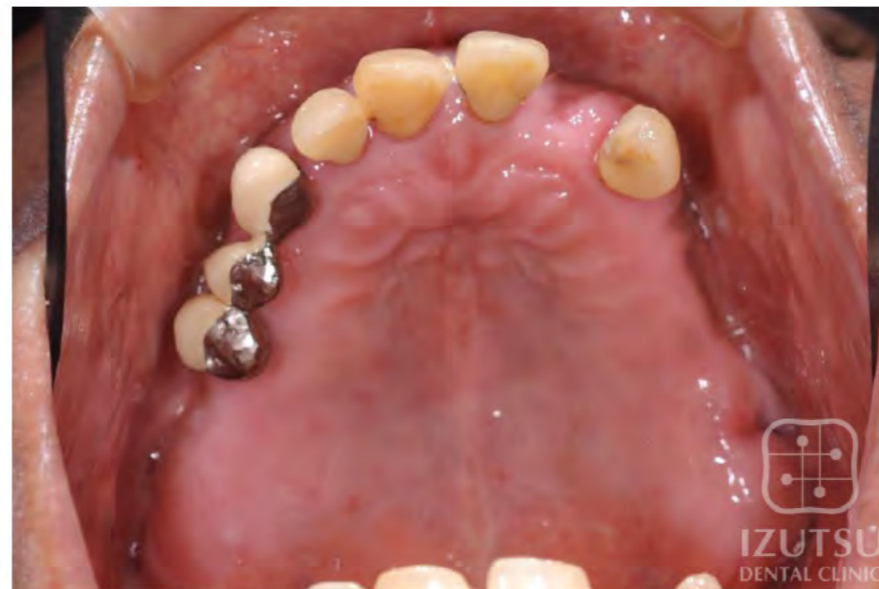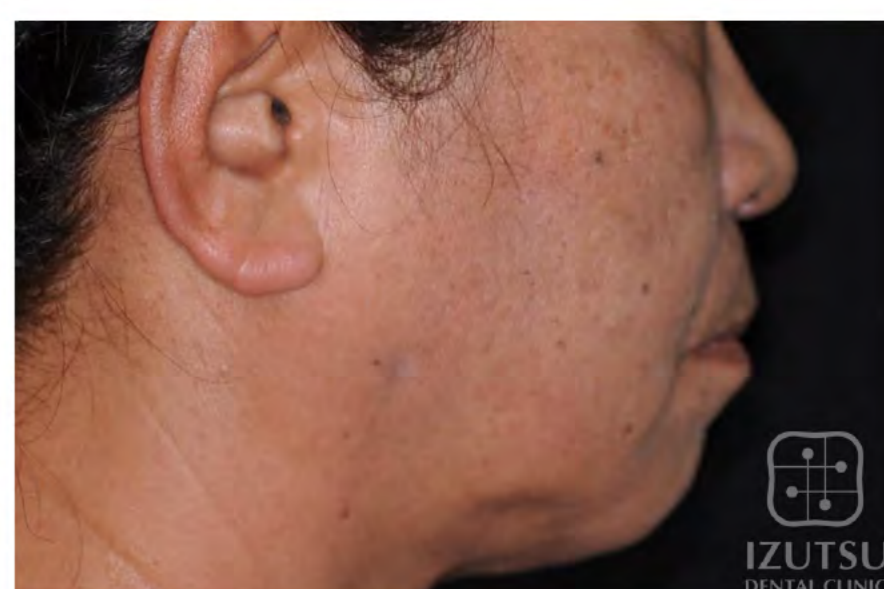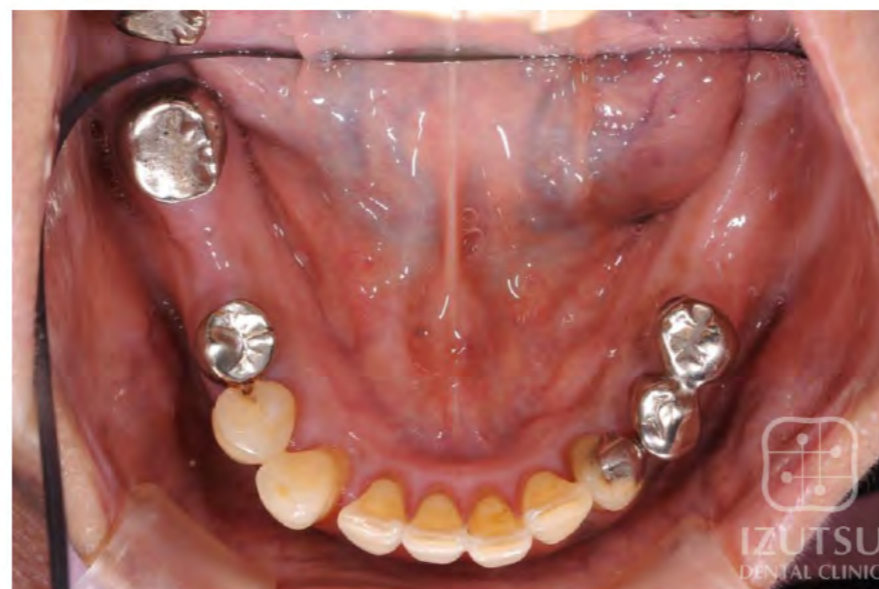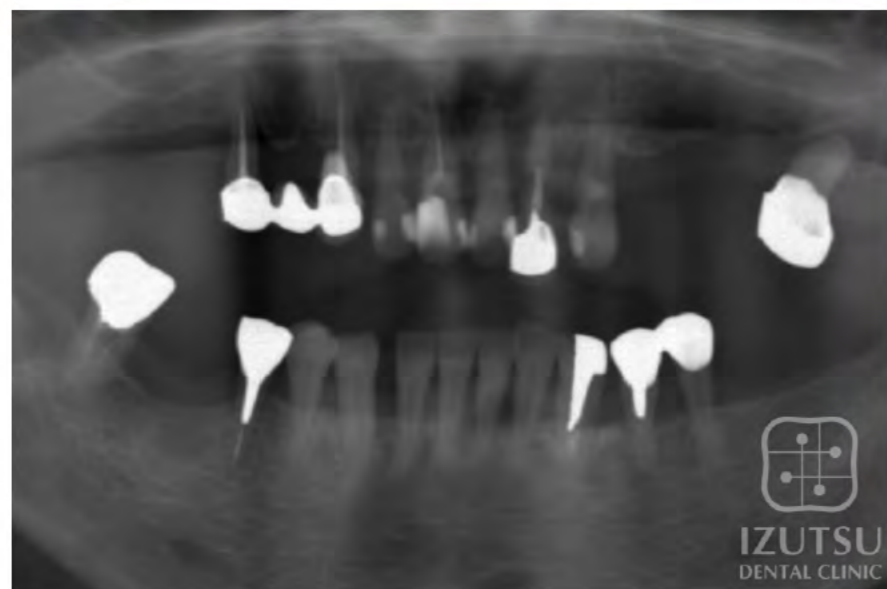


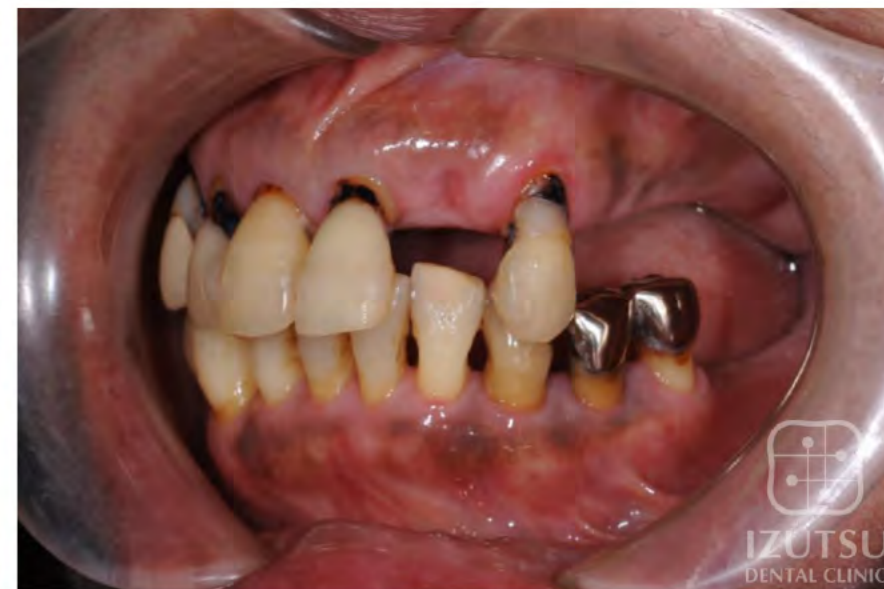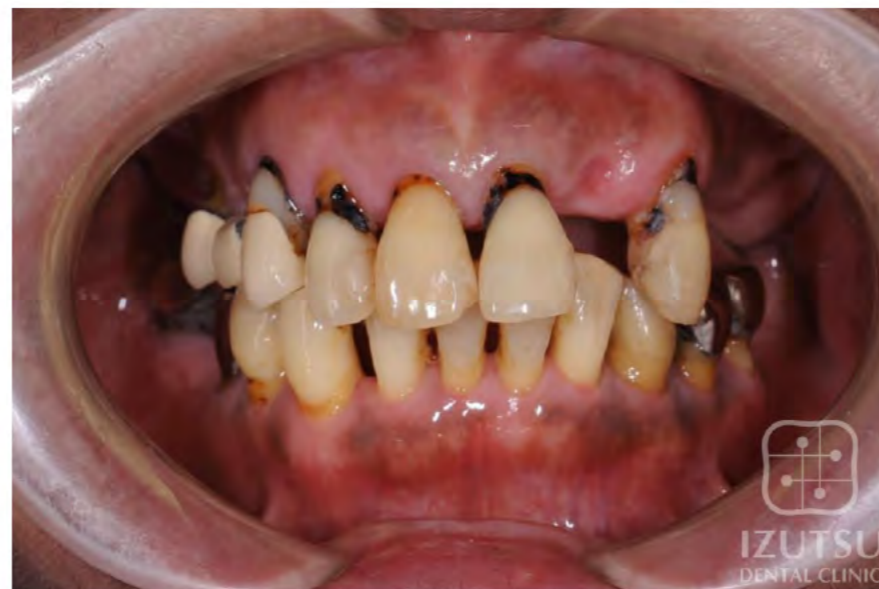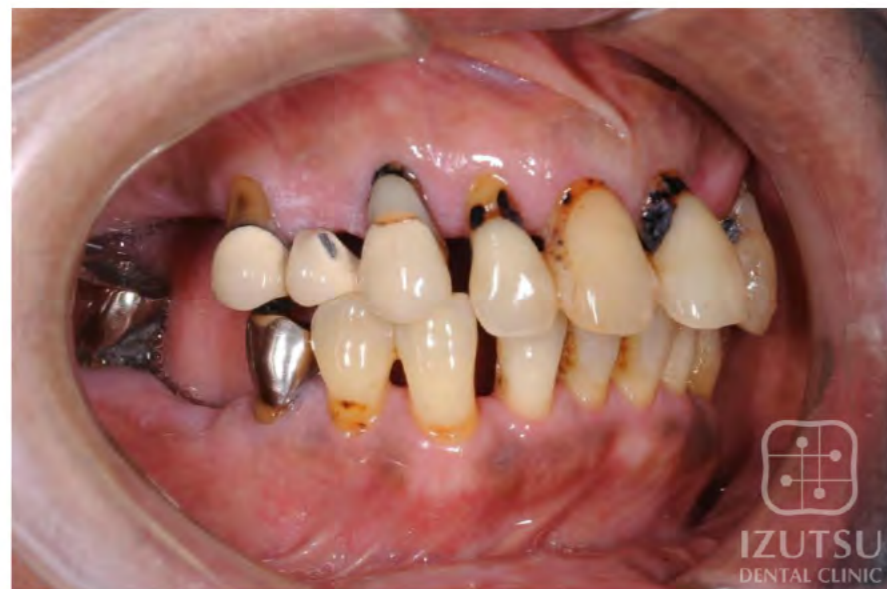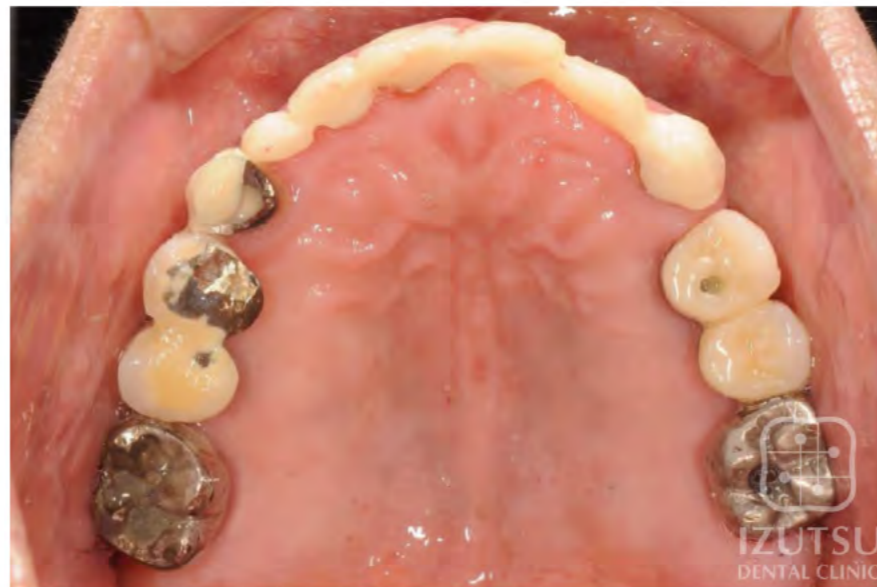before



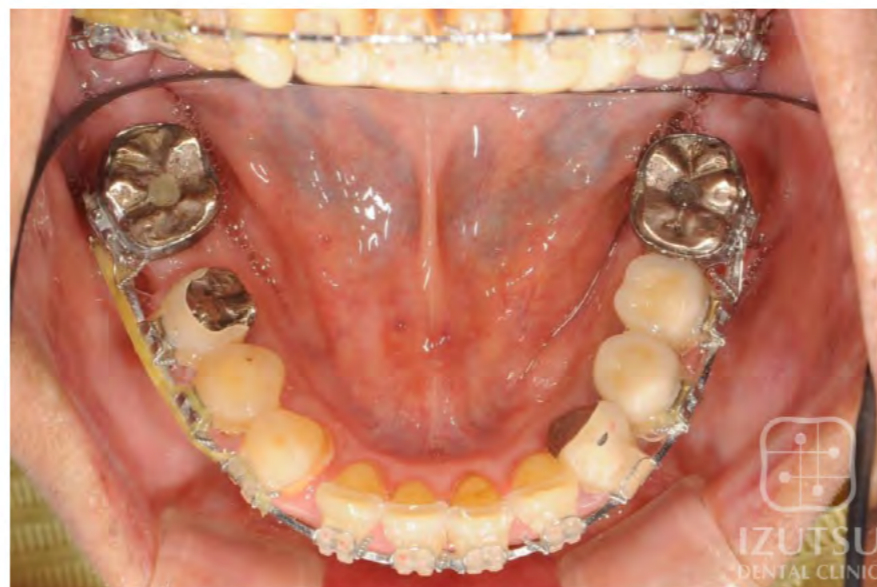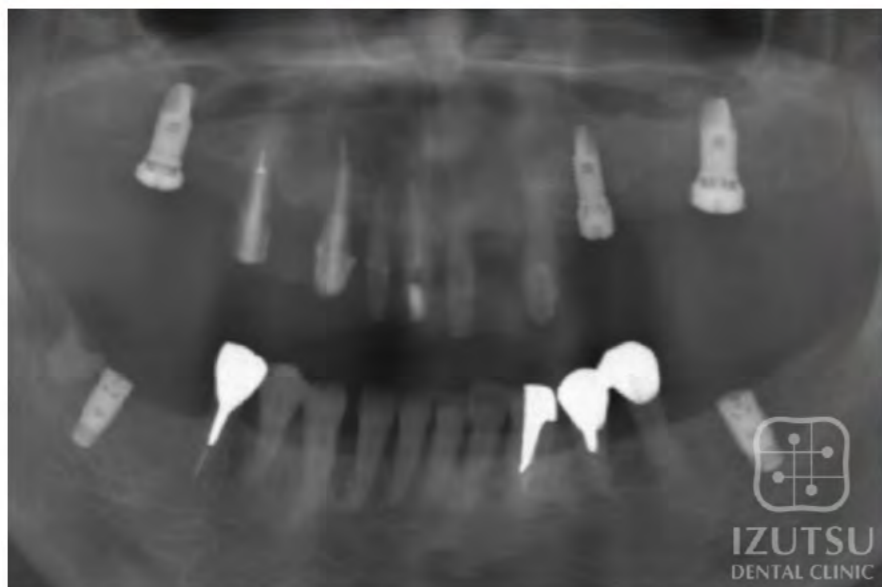
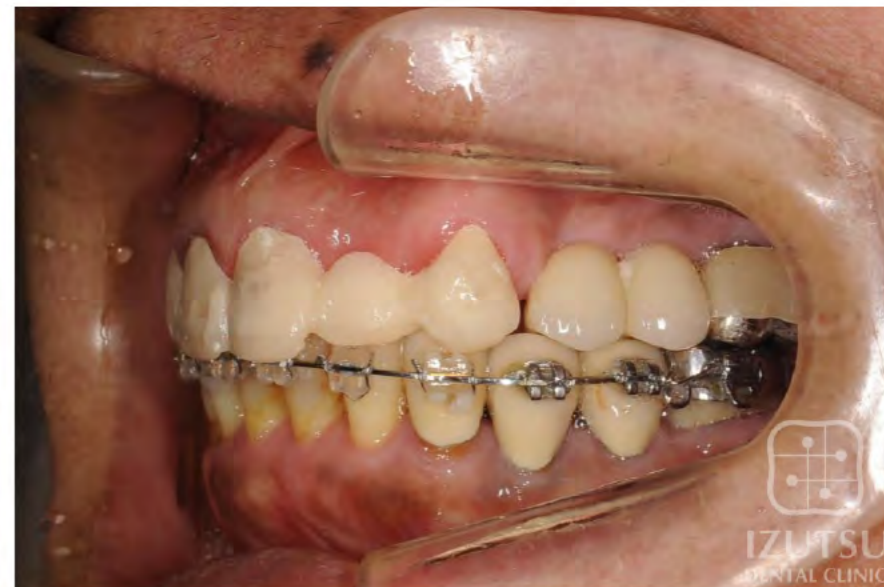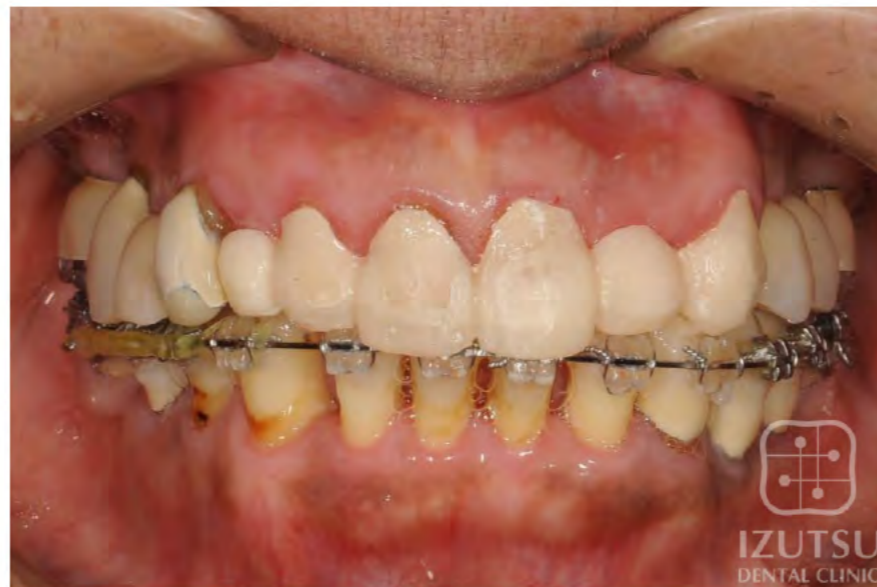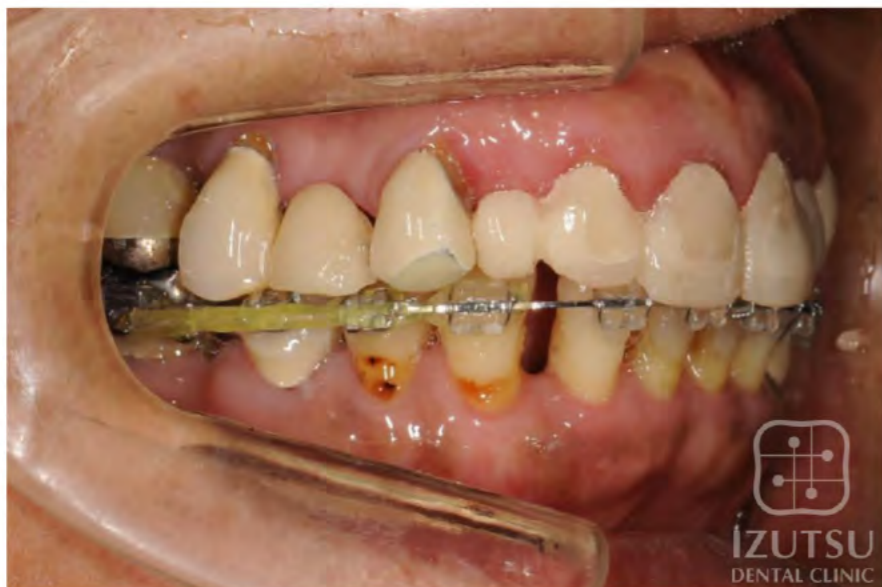歯周病と歯の数が減ってきたことによって歯がグラグラになり、前歯が前方につ突き出てきています。その影響もあり、口元が出っ張り、もっこりとしています。



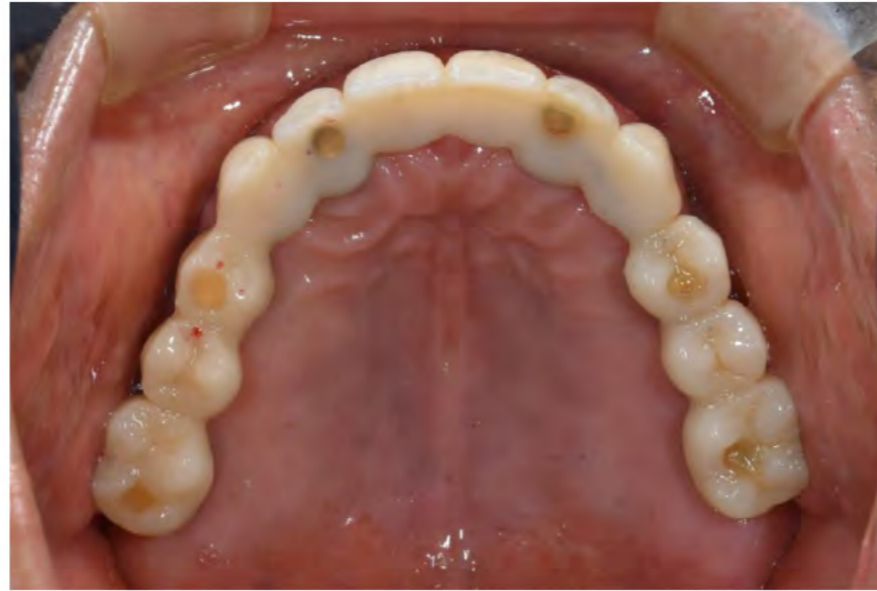
process



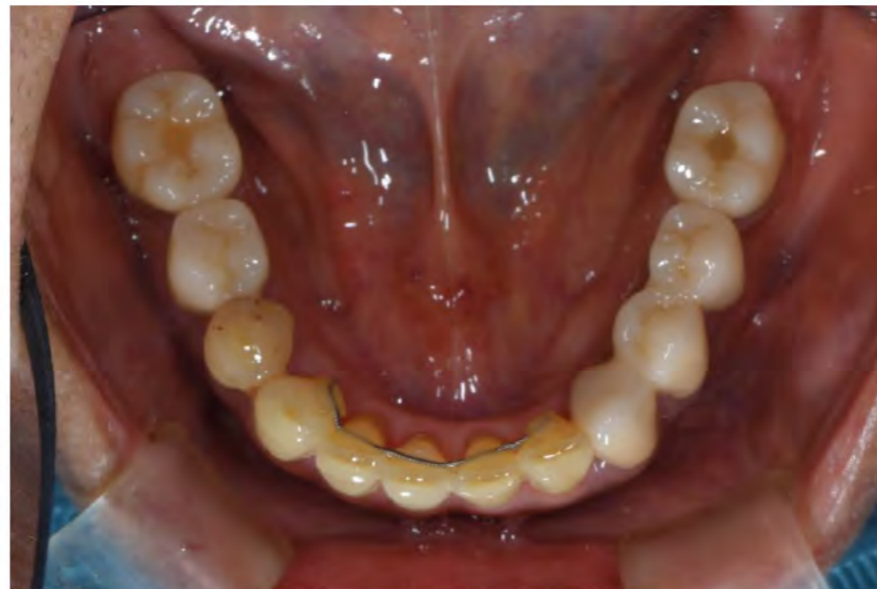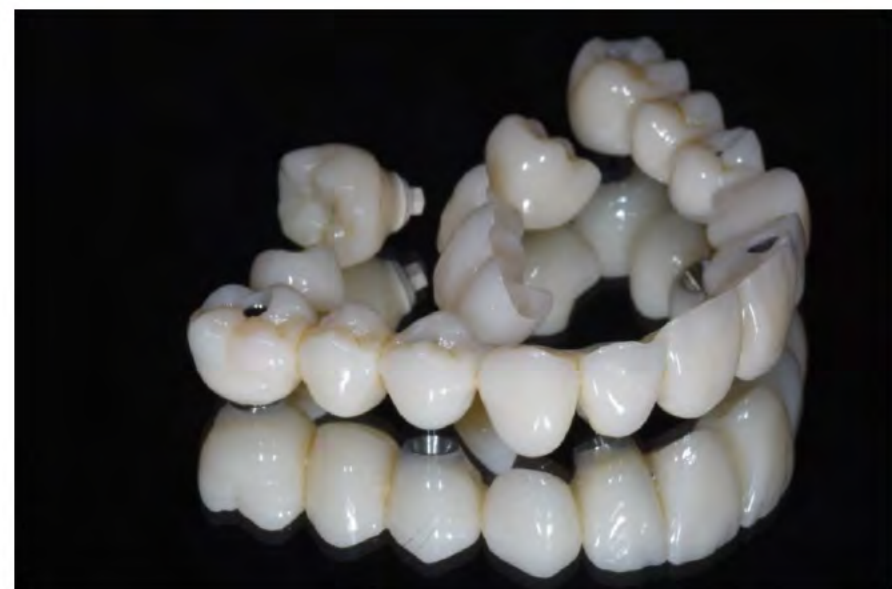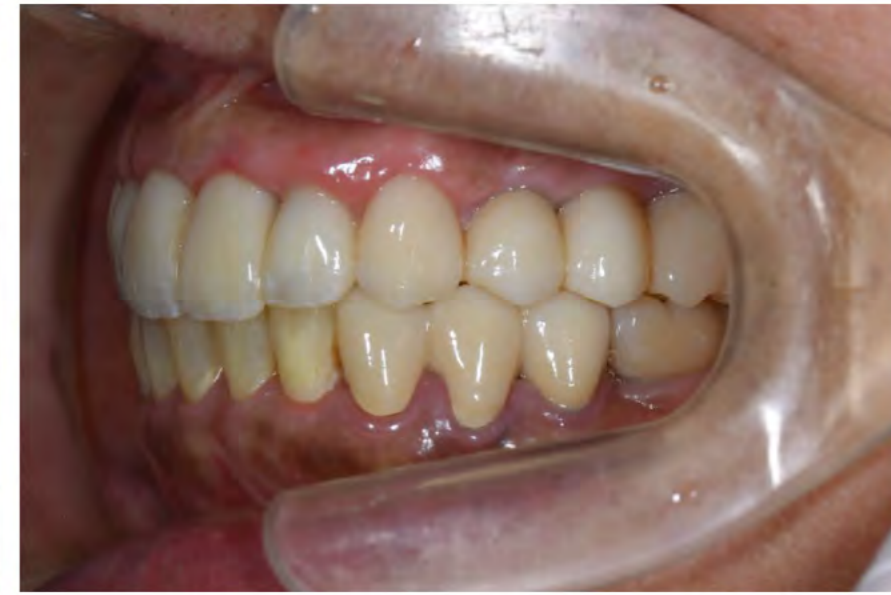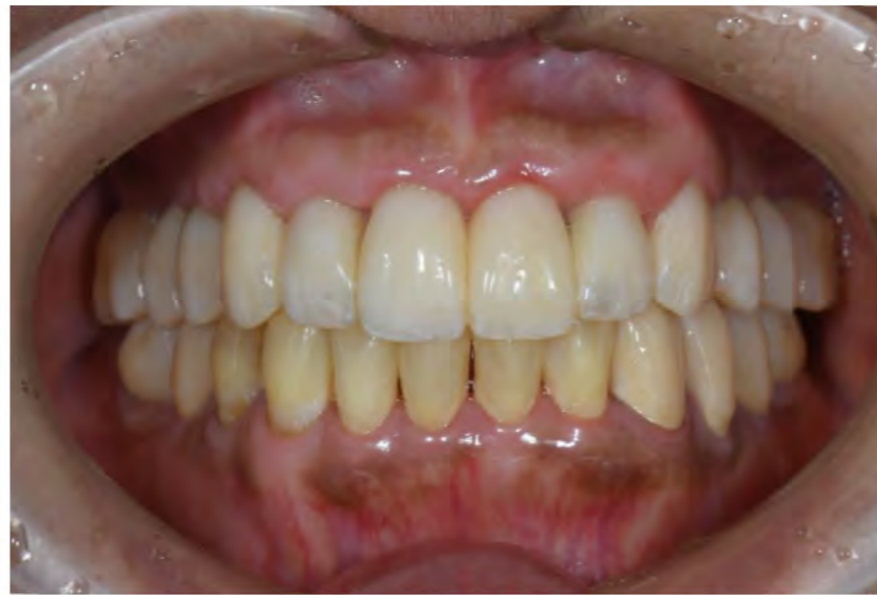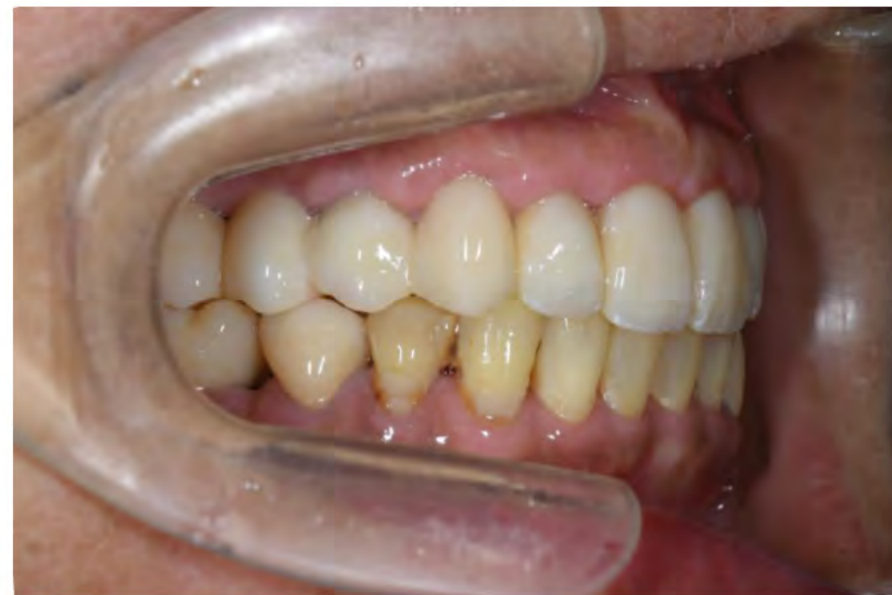インプラントを入れながら、下の歯の矯正治療を行っています。



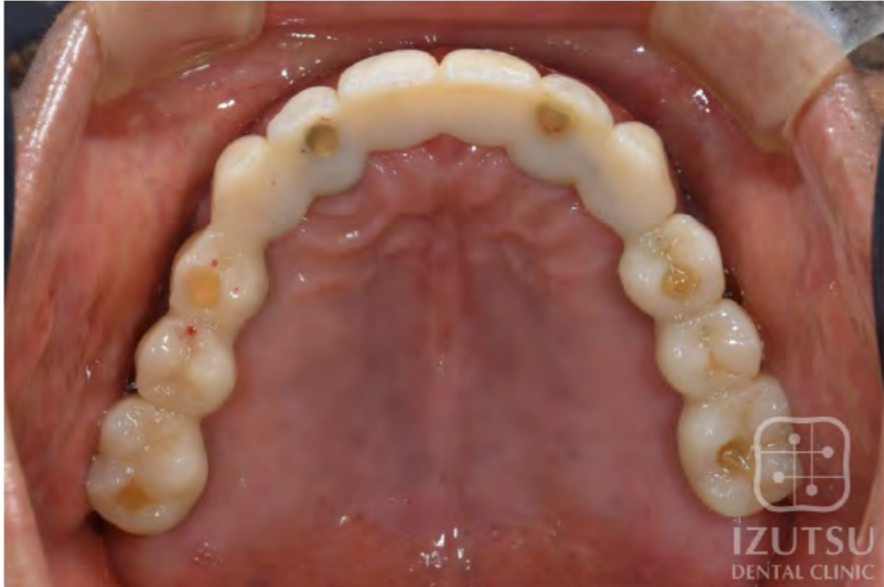process



最終的な被せ物と同じ形のきちんと仮歯を用いて、見た目、かみ合わせの最終チェックを行います。



after



治療終了。キレイなかみ合わせと、すっきりとした口元を獲得できました。

