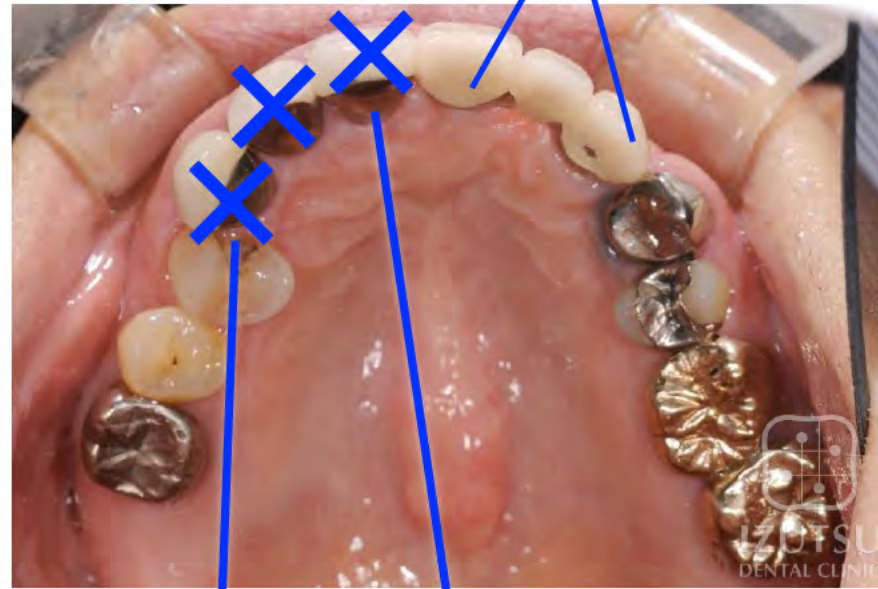
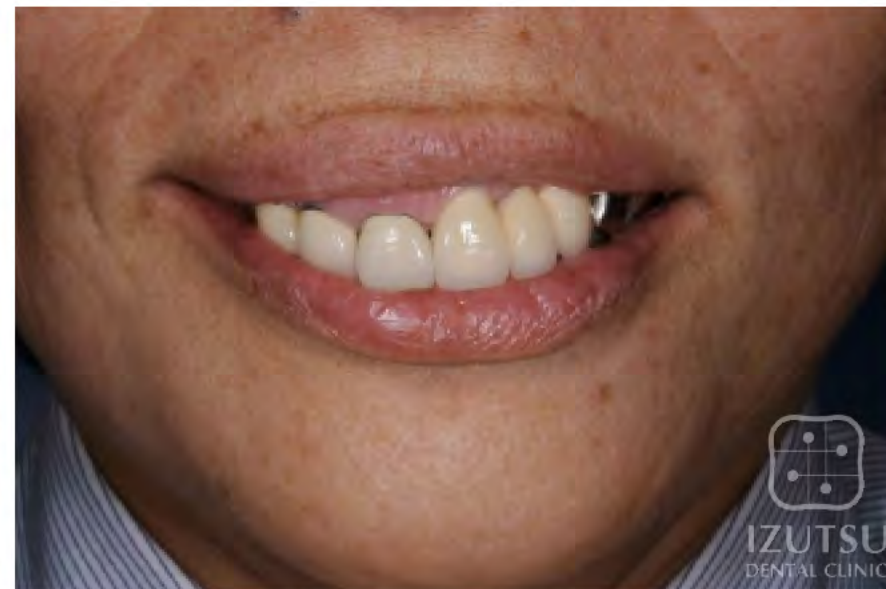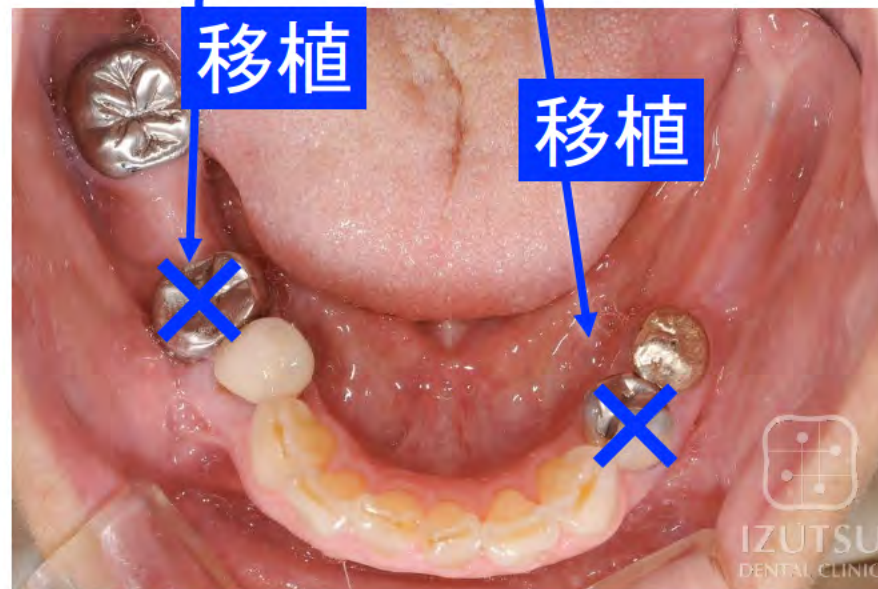

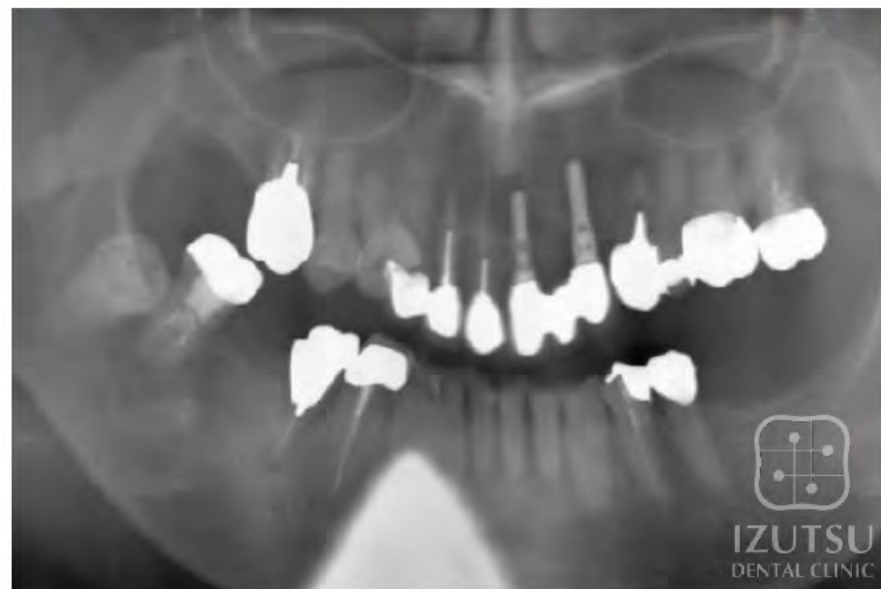
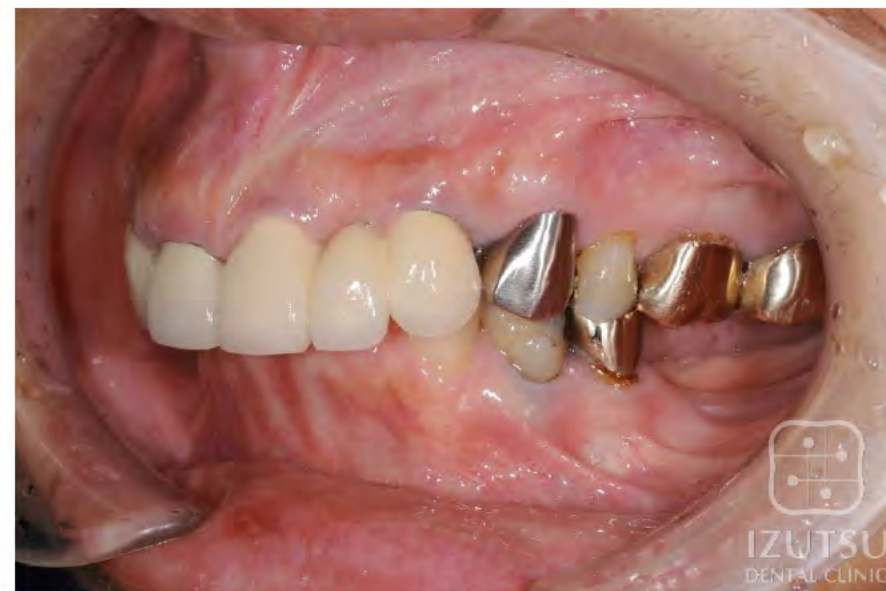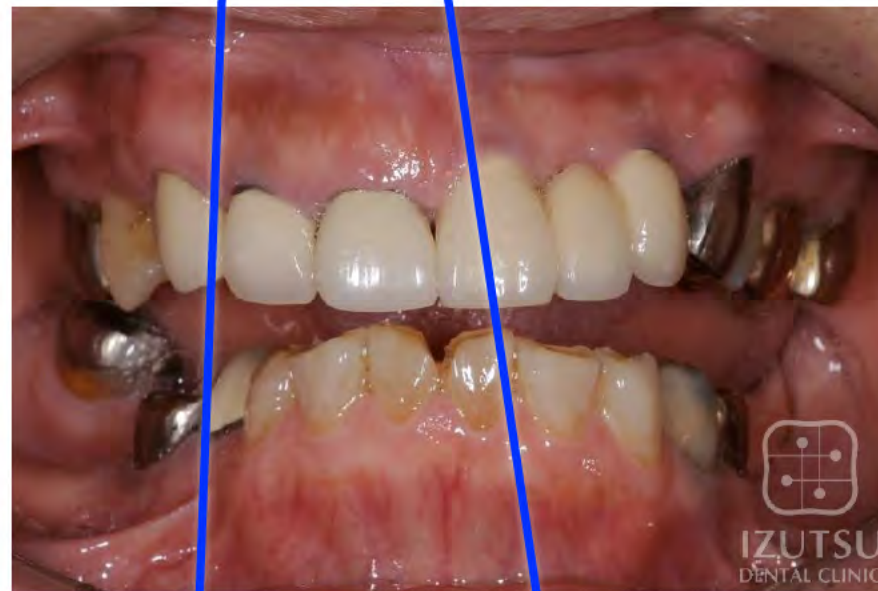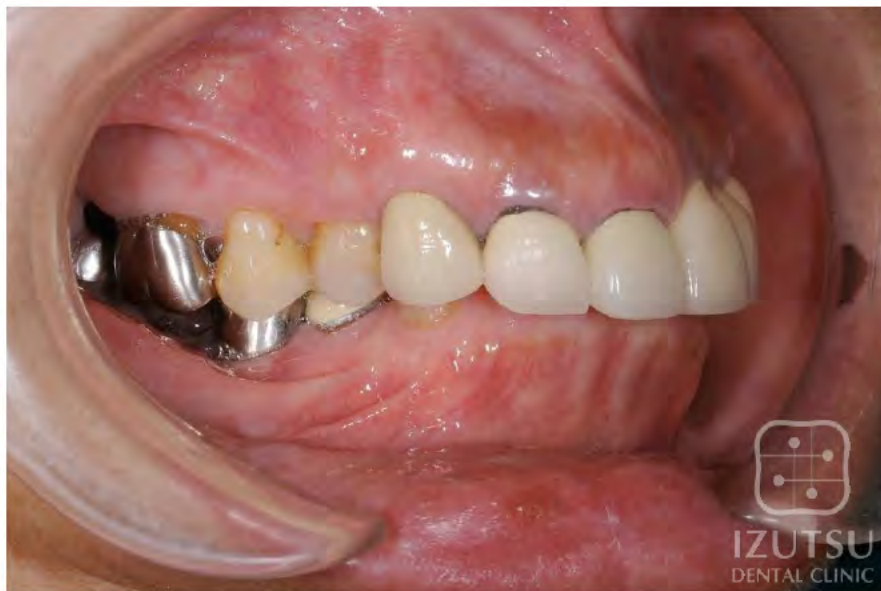before

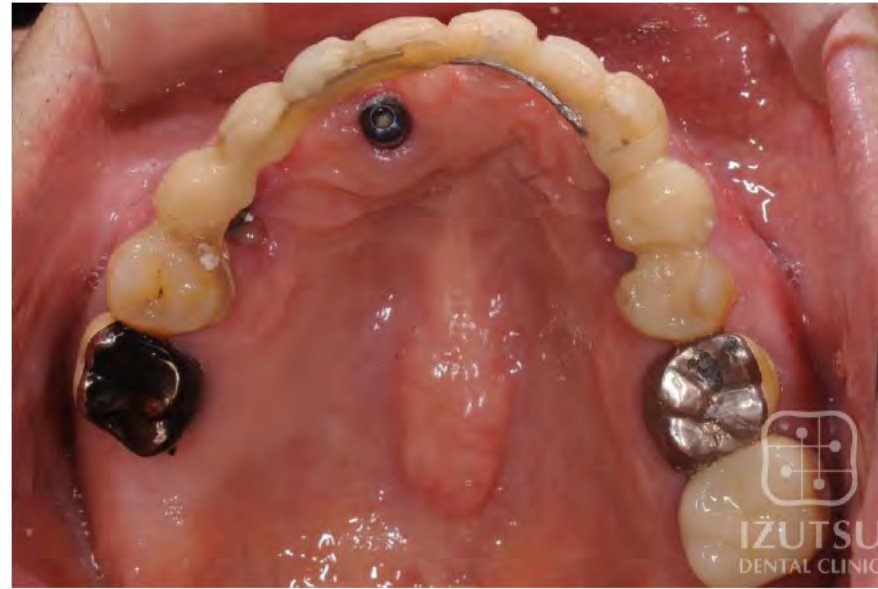
元々インプラントが入っていました。



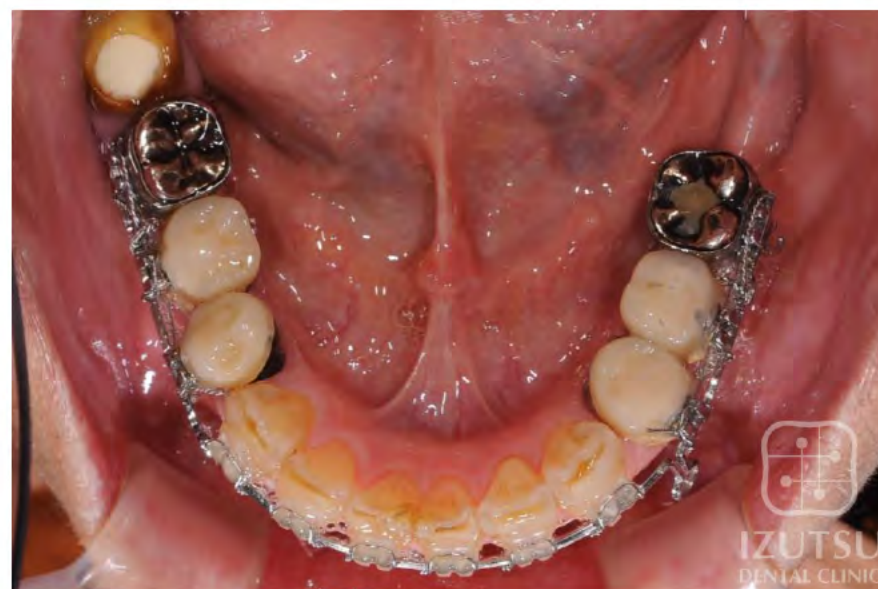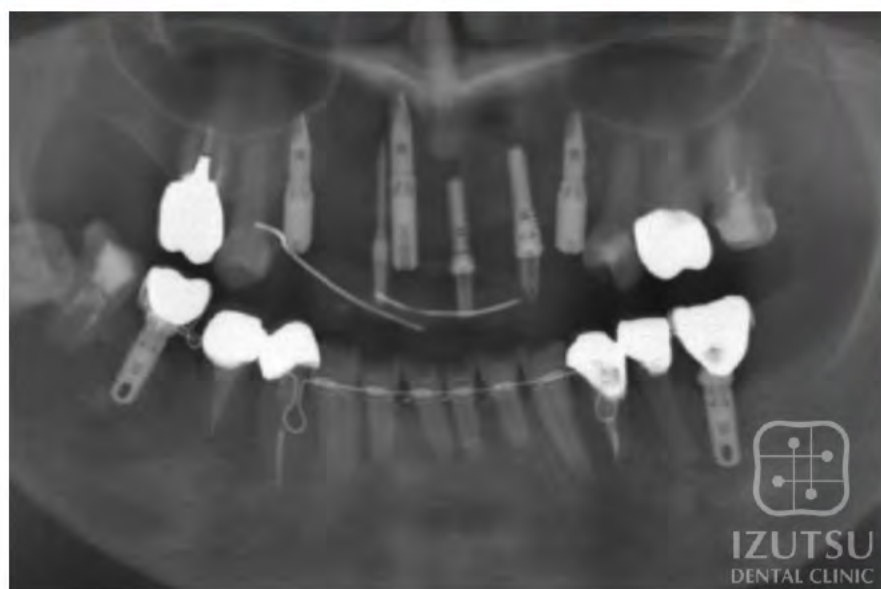
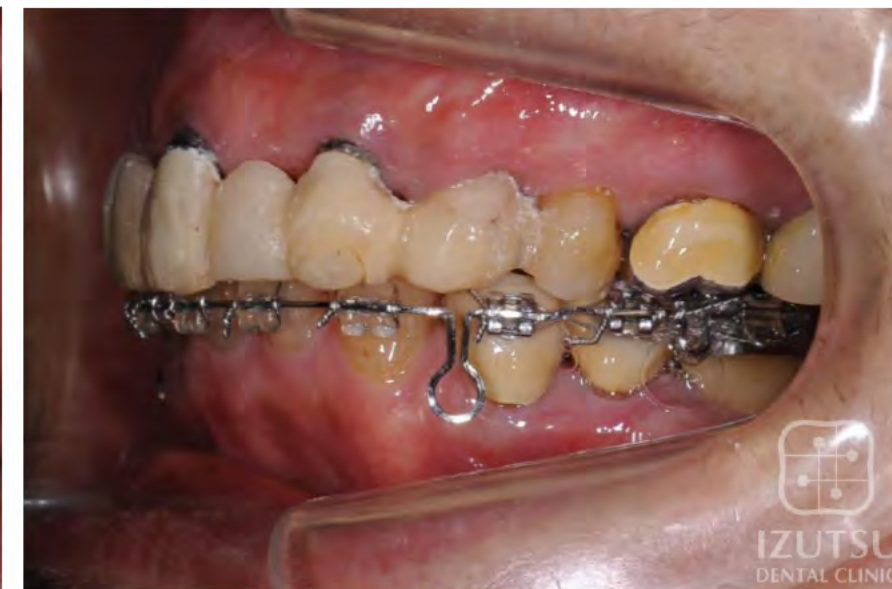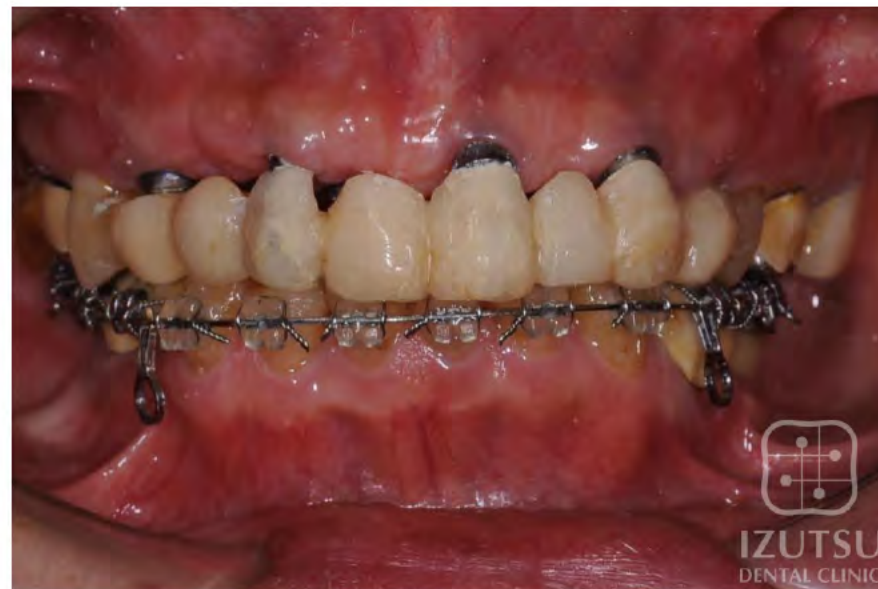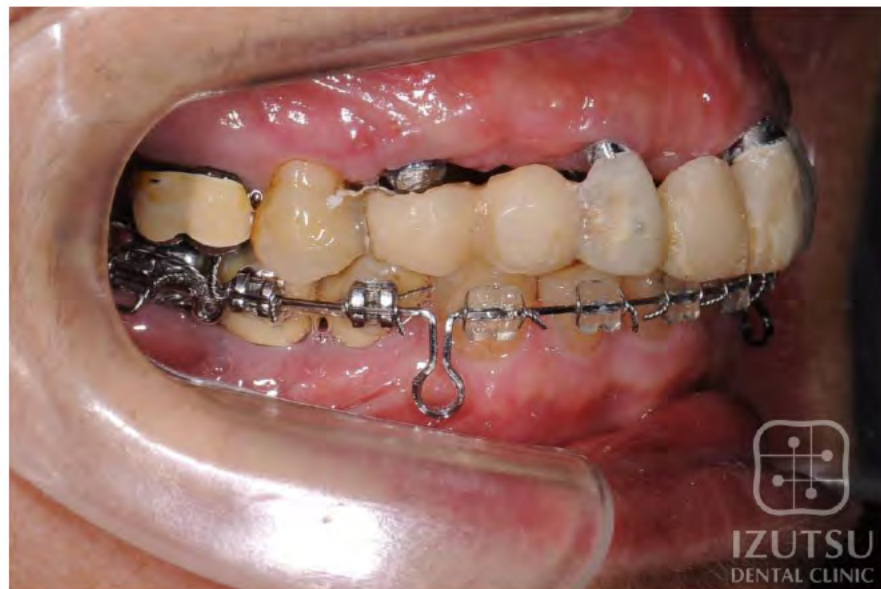上の前歯は、元々入っていたインプラントを除去し、歯を引っ込ませるために右上の3本は抜歯しました。抜いた上の前歯は折れていて抜歯が必要な下の歯を抜いた場所には移植することにしました。
出っ歯が治るように元より内側の位置に入れ直しました。



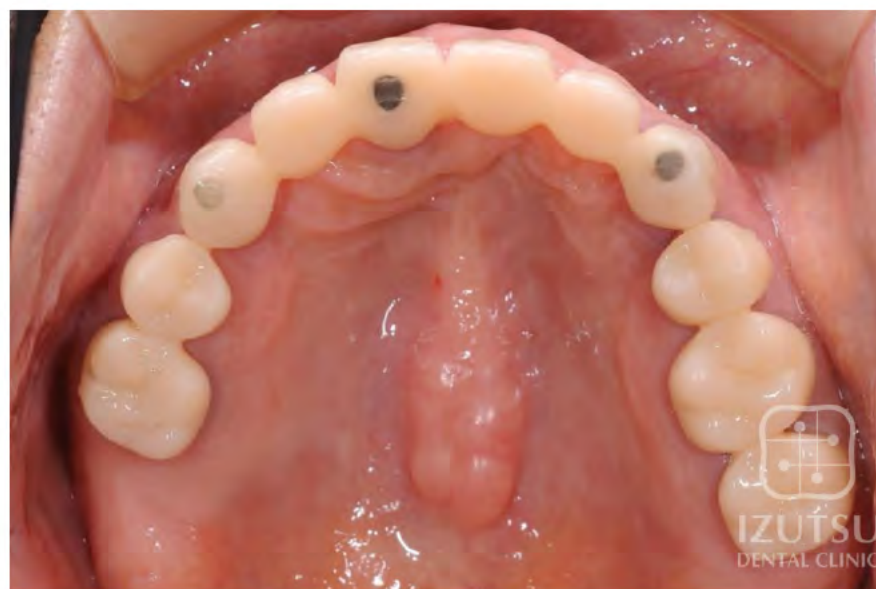process



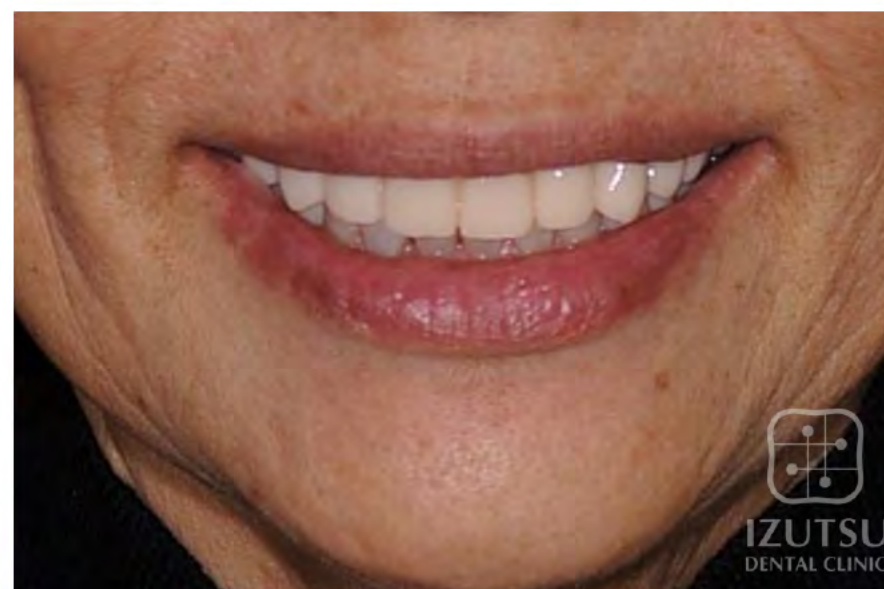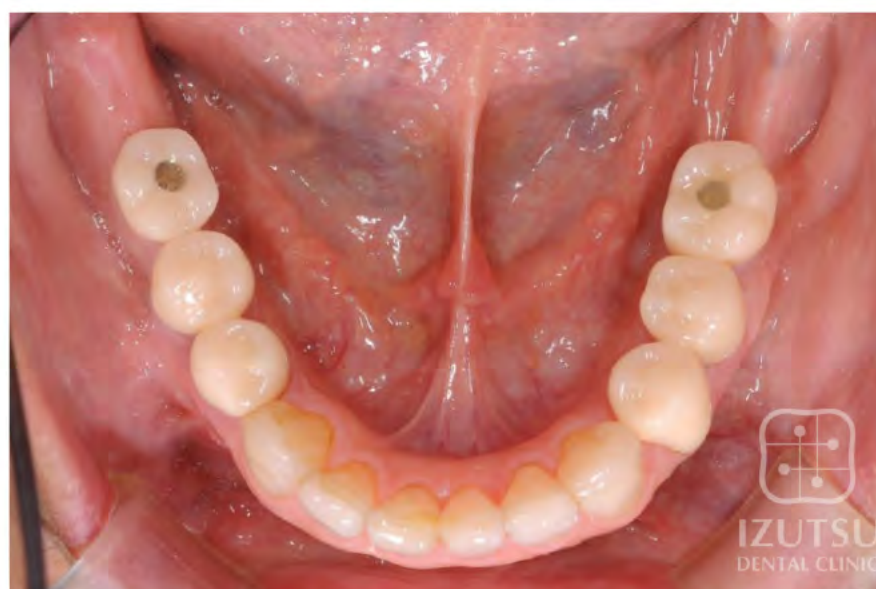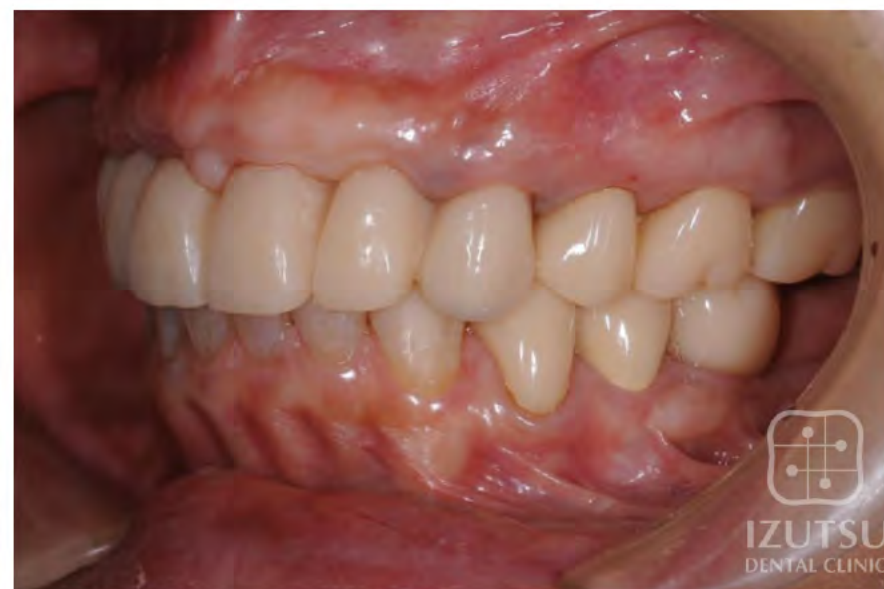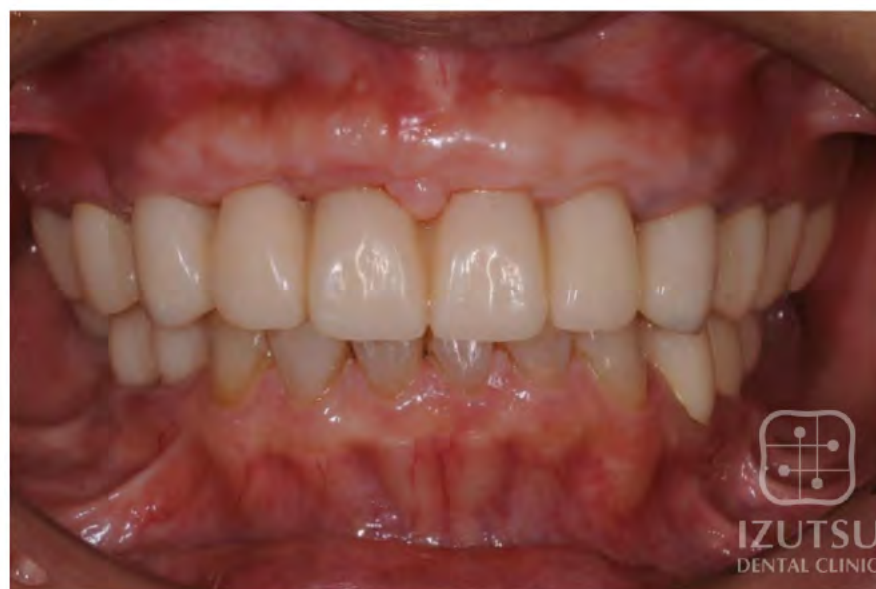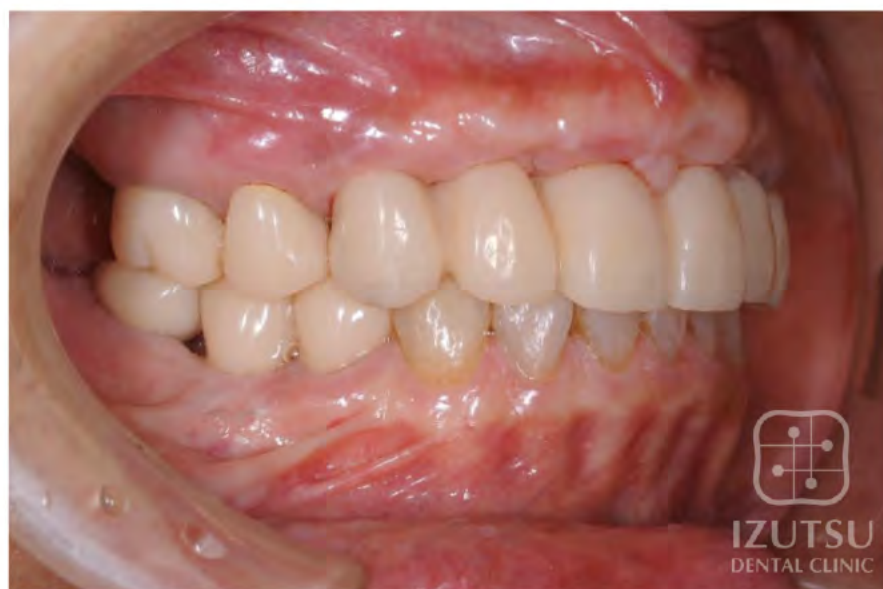下の歯だけ矯正治療をし、上の前歯は元々入っていたインプラントを除去し、出っ歯が治るように元より内側の位置に入れ直しました。



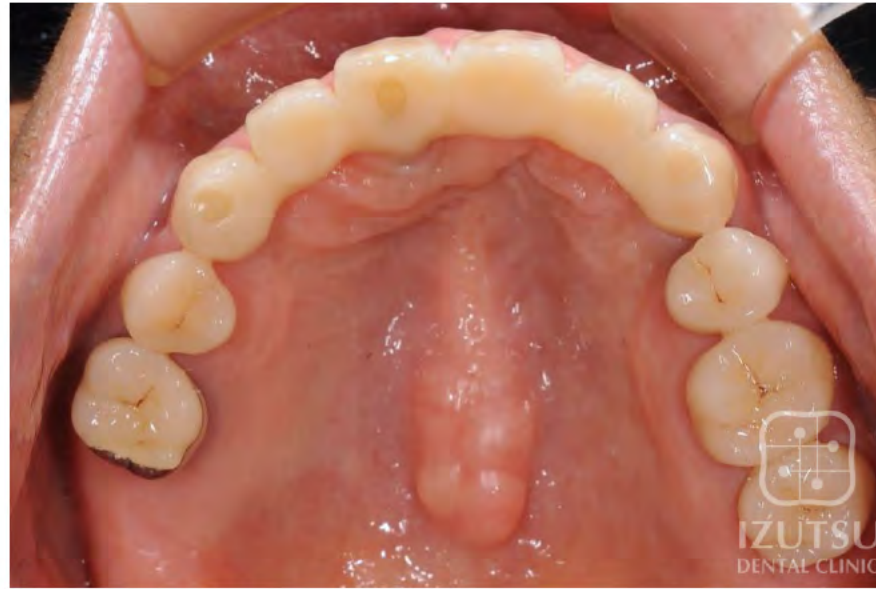
process



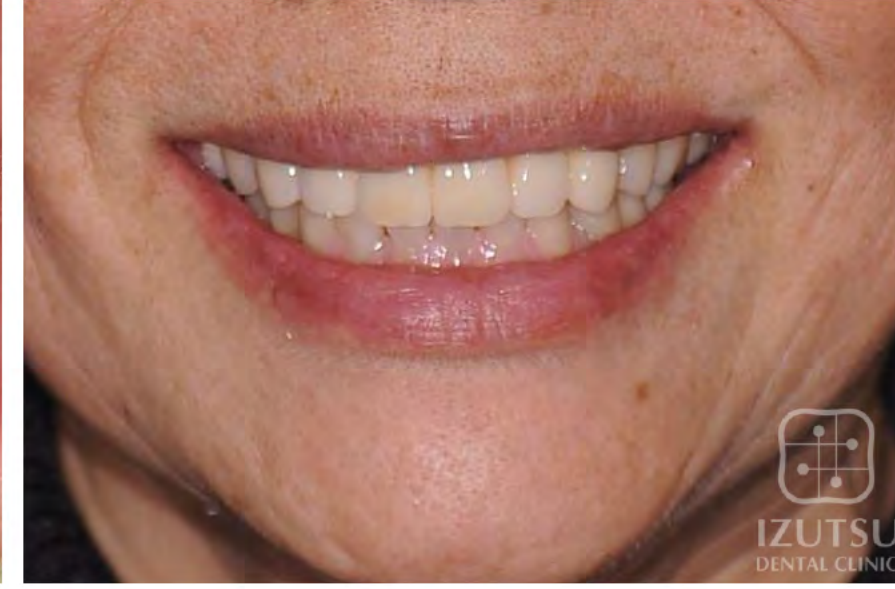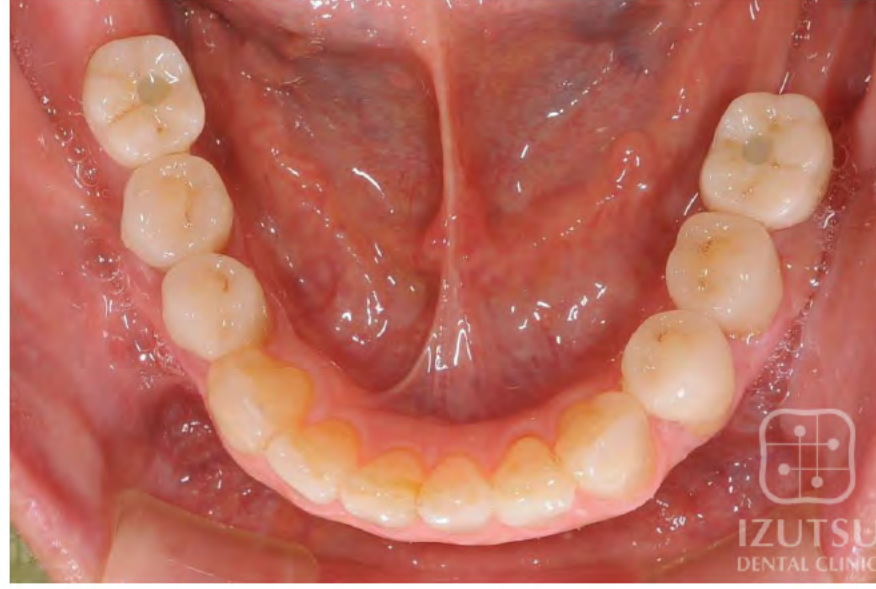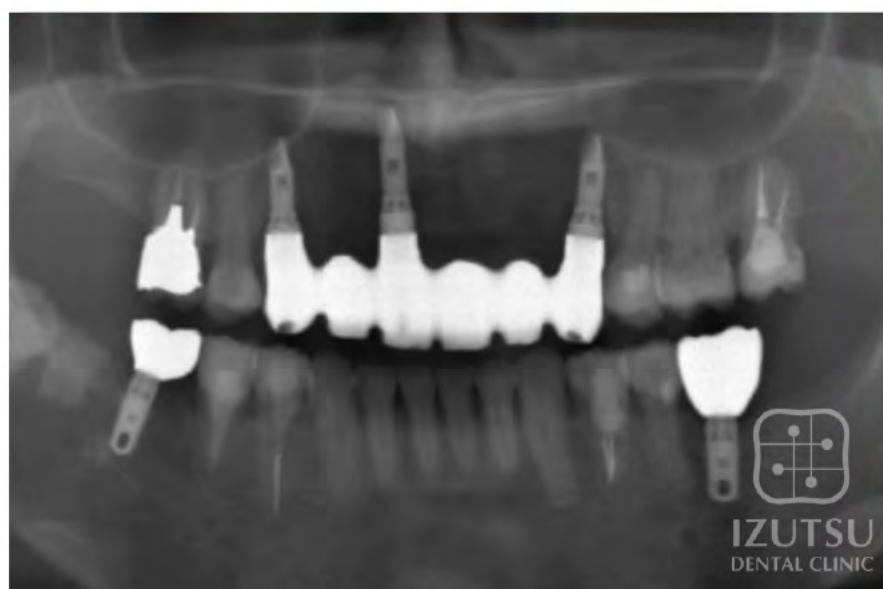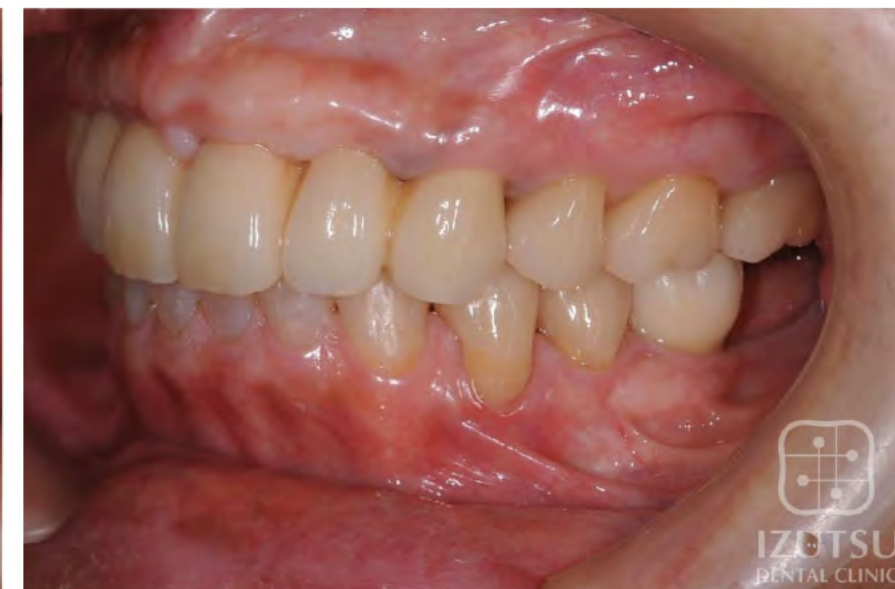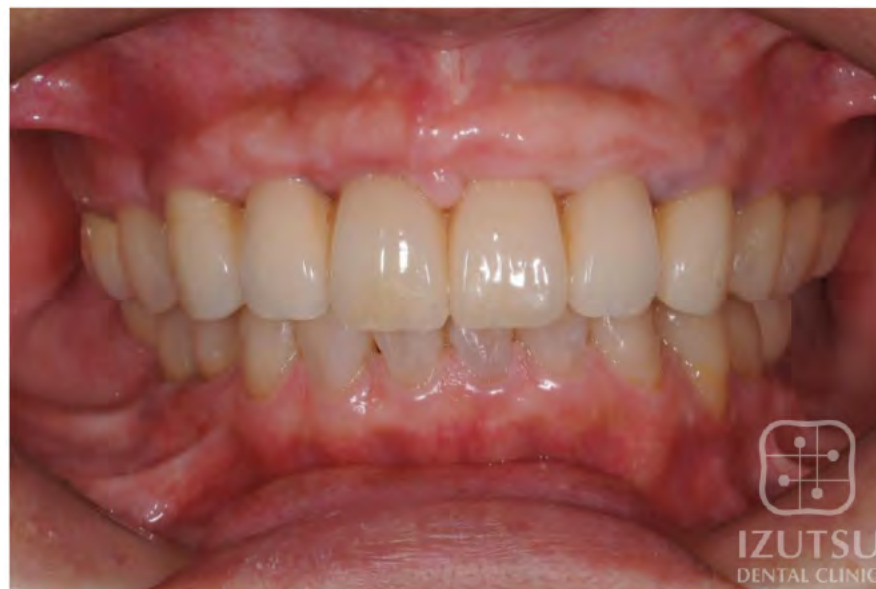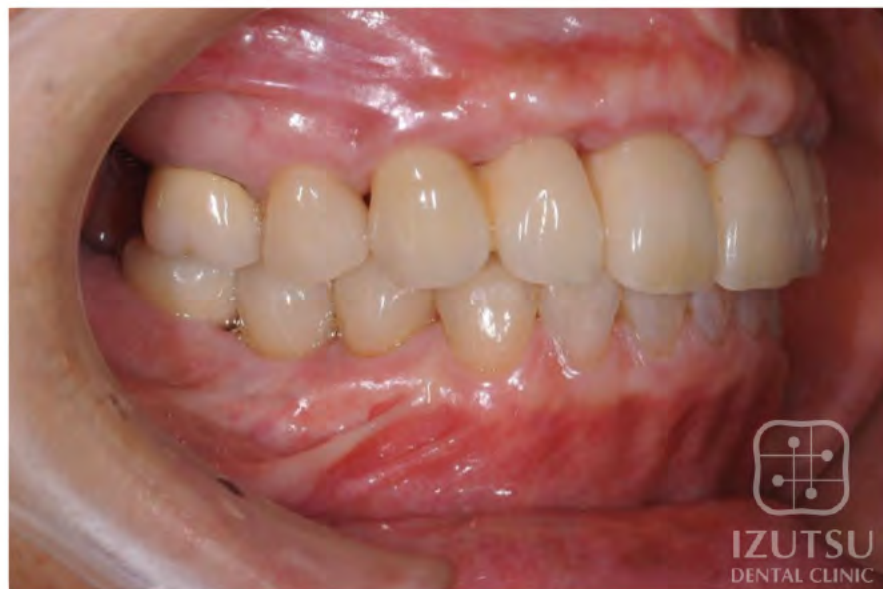矯正が終わり、残りのインプラントが入り、きちんとした仮歯をいれて、見た目、かみ合わせの最終チェックを行っています。



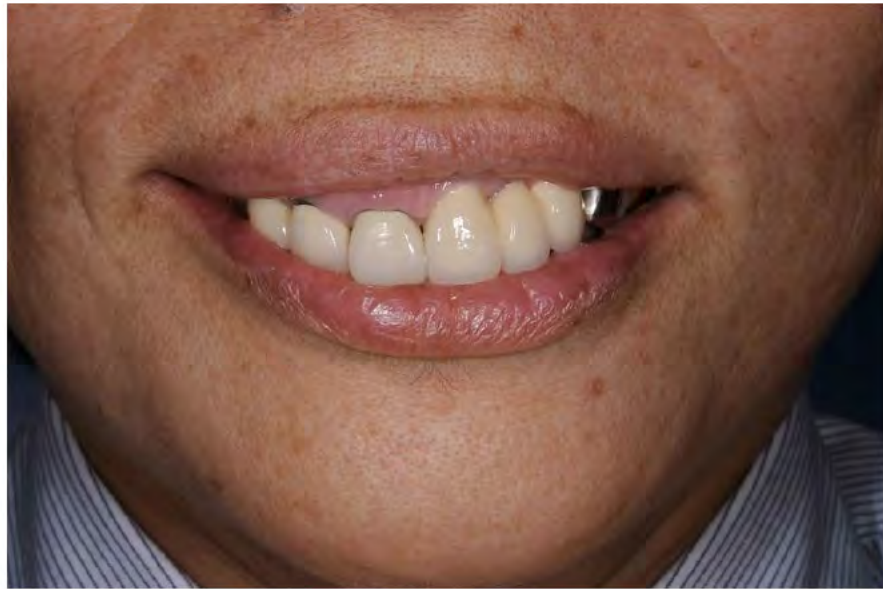after



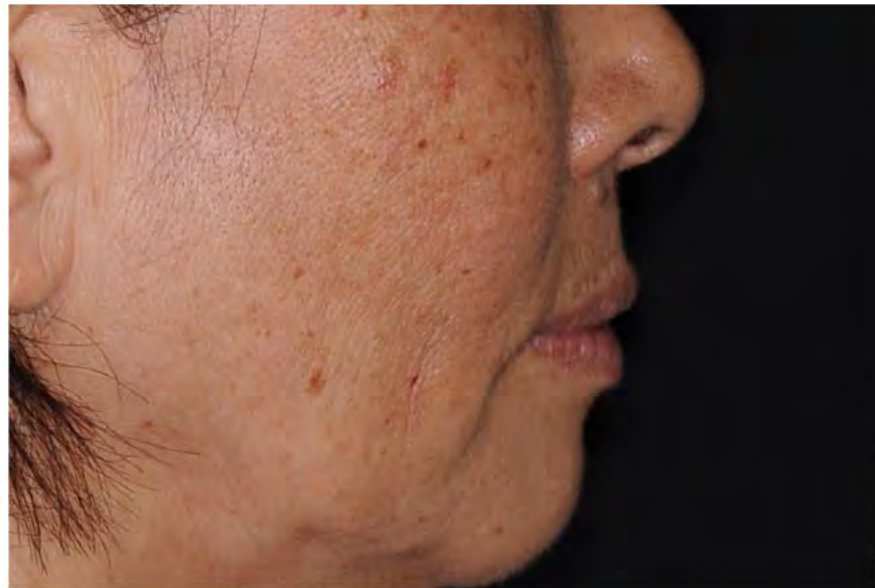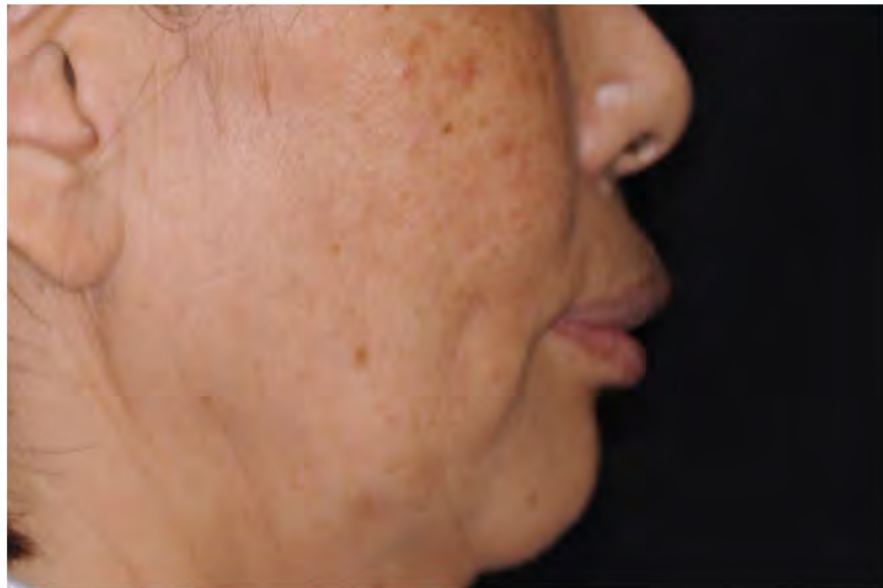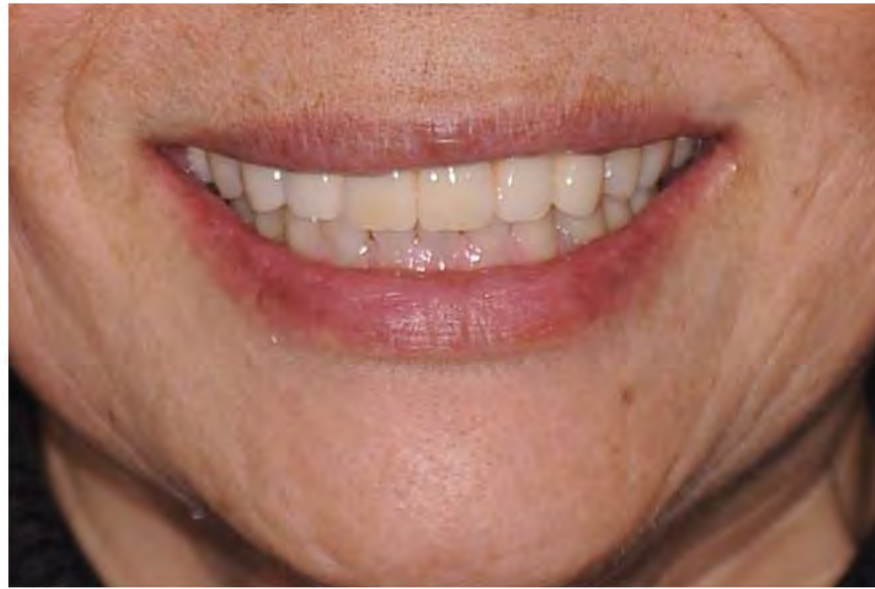治療終了。キレイなかみ合わせと、笑顔を獲得できました。



before



after



矯正治療とインプラント治療により、出っ張っていた前歯を大きく引っ込めたため、出っばっていた口元が劇的に変化し、美しい口元にすることができました。